


Equi-Pak CS



(Stödämpanande fyllnadsmaterial för strålröta, färdig att använda)

I det här innovativa preparatet kombineras kopparsulfat med Equi-Pak för behandling av de flesta fall av strålröta. Equi-Pak CS avger kopparsulfat på sula och stråle. På det sättet slipper man den dagliga skötseln av strålröta (renverkning och läkemedelsbehandling). Equi-Pak CS ger samma skydd och stöd som original Equi-Pak, med den fördelen att det förbättrar sulans och strålens kondition.

* Equi-Pak CS får inte användas om blod eller vit nekrotisk vävnad är synlig.

(Soft Instant Pad Material for thrush)

This innovative formula combines Copper Sulfate with Equi-Pak to effectively treat most cases of thrush. Equi-Pak CS delivers copper sulfate to the sole and frog to eliminate the need to pick the feet and apply daily thrush medications. Equi-Pak CS provides the same protection and support as the original Equi-Pak with the added benefit of improving the condition of the sole and frog.

* Equi-Pak CS should not be used in the presence of bleeding or white necrotic tissue

Standardtillämpning Standard Application



Applieras på samma sätt som Equi-Pak. Equi-Pak CS, indränkt med kopparsulfat, kan användas vid strålröta och i förebyggande syfte under blöpperioder.

Applied like Equi-Pak. Equi-Pak CS, infused with copper sulfate, can be used on most cases of thrush and during the wet seasons to prevent thrush.

Standardtillämpning

Standard Application



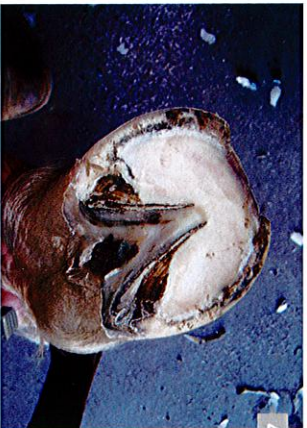Ger fullständig täckning. Equi-Pak CS gör det överflödigt med daglig vård av hovens och applicering av läkemedel. Equi-Pak CS har hög motståndskraftiga och fäster vid sulan.

Providing a complete seal. Equi-Pak CS eliminates the need to pick out the feet and medicate on a daily base. Equi-Pak CS is extremely durable and adheres to the sole.



En normal hov efter 6 veckor och första behandlingen med Equi-Pak CS. Lägga särskilt märke till det torra, stadiga strålområdet.

Normal hoof after 6 weeks and first treatment of Equi-Pak CS. Note firm, dry frog area.



Samma hov efter trimning. Lägga särskilt märke till den borttagna strålkötan i fåror och springor.

Same hoof after trim. Note apparent elimination of thrush in commissures and cleft of frog.

Anteckningar

Notes